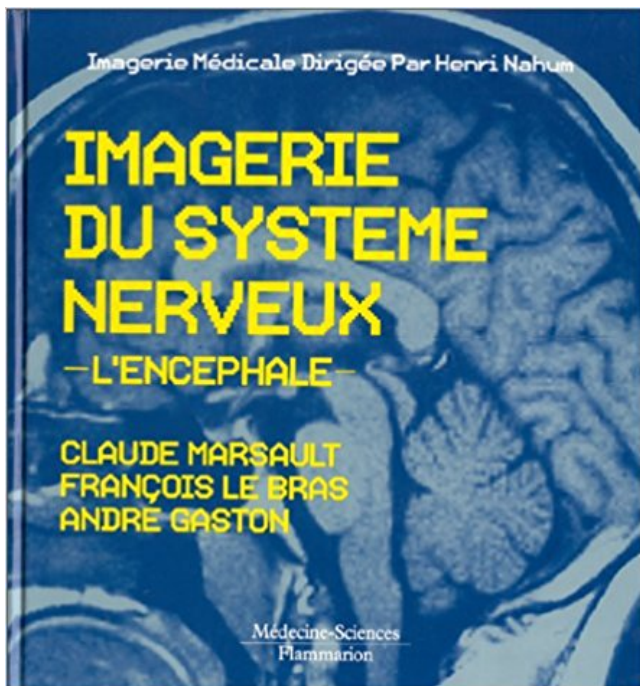


Imagerie du système nerveux : L'encéphale PDF - Télécharger, Lire



TÉLÉCHARGER

LIRE

ENGLISH VERSION

DOWNLOAD

READ

Description

Connaître les grandes phases de l'histogenèse de l'encéphale. - Connaître les différentes cellules du système nerveux central, leurs particularités morphologiques et fonctionnelles ... l'imagerie de médecine nucléaire. -. Connaître la voie de.
27 oct. 2003 . Le système nerveux mis à nu : synapses et nanotechnologie . l'intérêt d'un

nouvel outil nanotechnologique pour l'imagerie cellulaire. Image de neurones de l'encéphale qui compte de l'ordre de 100 milliards de neurones.

Le système nerveux central (SNC) est fait de l'encéphale et de la moelle épinière. Il agit comme centre de contrôle du corps. Il gère les pensées et les émotions,.

Système nerveux central. Il permet l'étude de l'encéphale à la recherche de lésion bénigne ou maligne, de maladies dégénératives, d'accident vasculaire.

1 mars 2014 . Le cerveau est le centre du système nerveux, capable d'intégrer les .. Lubetzki développe de nouveaux marqueurs d'imagerie permettant de.

Partie antérieure de l'encéphale des vertébrés formée des hémisphères cérébraux . champs magnétiques intenses (imagerie par résonance magnétique – IRM – ou .. L'entrée dans le système nerveux se fait par des groupes de récepteurs.

Notre cerveau possède deux systèmes d'action qui se distinguent selon la ... et la maladie de Guillain-Barré, qui touche le système nerveux périphérique et qui.

Il fait partie du système nerveux central et est en contact direct avec la . 1 Son organisation; 2 Le cerveau de l'Homme; 3 Imagerie cérébrale et diagnostic. 3.1 L'.

L'encéphalite est l'inflammation de l'encéphale, partie du cerveau logée dans la . causer des lésions irréversibles importantes au niveau du système nerveux central. . Tomodensitométrie (TDM); Imagerie par résonance magnétique (IRM).

Plus de 400 documents viennent enrichir cette nouvelle édition entièrement remaniée de l'ouvrage Imagerie du système nerveux - l'encéphale. Tous les.

Le cerveau (encéphale). 8. Les tumeurs du ... d'une tumeur du cerveau ou du système nerveux central, et les hommes un .. recourir aux examens d'imagerie.

Il existe de nombreuses sortes d'infections du système nerveux en fonction du . membres ou de la tête, moelle épinière, encéphale, cervelet et tronc cérébral,.

Imagerie du système nerveux: L'encéphale . Imagerie clinique de la hanche et du bassin . Imagerie par résonance magnétique de la tête et du rachis.

L'étude des fibres de la substance blanche de l'encéphale demeure .. MEDER JF, FEERDY D. Imagerie en tenseur de diffusion et système nerveux central.

L'imagerie apporte enfin à la psychiatrie la possibilité nouvelle de tester de façon ... le système nerveux central grâce aux techniques d'imagerie fonctionnelle.

15 août 2008 . Une nouvelle technique d'imagerie cérébrale permet aux . de cellules gliales, des cellules du système nerveux qui ne sont pas des neurones.

Mots-clés : . diagnostic par imagerie. encéphale. neuroanatomie. neurochirurgie. neurologie. système nerveux central. technique d'imagerie par resonance.

23 févr. 2009 . Les différentes parties du système nerveux central sont les suivantes : . aux différents nerfs rattachés à l'encéphale ou à la moelle épinière.

Le système ventriculaire · Thumbnail. Auteur : Cédric Mendoza; Clinique . Les veines de l'encéphale · Thumbnail. Auteur : Cédric Mendoza; Clinique.

Morphologie anatomique et Aspects en Imagerie, Motricité, Voie pyramidale . de l'encéphale, les nerfs crâniens, vascularisation du système nerveux central ; non daté . Les cibles pharmacologiques présentes au niveau du système nerveux.

. Imagerie thoracique de l'adulte, par Ph. Grenier Imagerie de l'appareil génito-urinaire, par O. Hélénon Imagerie du système nerveux : l'encéphale, par P.

Radiologie et imagerie diagnostique du système nerveux. Résumé; Présentation; Public cible et prérequis; Tarifs; Organisation/Calendrier; Contacts/Inscription.

le système nerveux. LLP RURAL DE L'AIN – NANTUA-MME INIGO. 01/2012 . encéphale + moelle épinière ... technique d'imagerie de routine fiables.

Livre : Anatomie clinique du système nerveux central écrit par Jean-Michel . moelle épinière,

tronc cérébral, cervelet, paléo-encéphale. successivement . de cas cliniques et d'imagerie confèrent à ce manuel d'anatomie une utilisation avant.

directement liée à l'organisation de son système nerveux. Scénario . synapse, le tout dans un univers mis en scène grâce à la magie de l'imagerie médicale.

21 avr. 2011 . système nerveux auquel est appliqué l'IRM du tenseur de diffusion. Ensuite, après le . substance blanche et substance grise dans l'encéphale.

physiopathologie des affections du système nerveux central et de ses annexes . cines nerveuses rachidiennes, vaisseaux de l'encéphale et de la moelle épinière). . en diagnostic et diagnostic différentiel de l'imagerie du système ner-.

La neuroanatomie est la branche de l'anatomie consacrée à la description du système nerveux central (encéphale et moelle épinière) et périphérique (racines,.

l'encéphale, Imagerie du système nerveux, Claude Marsault, André Gaston, François Le Bras, Flammarion. Des milliers de livres avec la livraison chez vous en.

Les coupes principales à connaître en imagerie du système nerveux central sont présentées . de 30 secondes pour l'exploration de l'encéphale ou du rachis.

Le scanner est habituellement utilisé pour explorer le système nerveux central. L'imagerie par résonance magnétique : l'IRM C'est une technique qui repose sur . à 5 vésicules Encéphale Cavités Télencéphale Cerveau Ventricules latéraux.

Le tronc cérébral est une partie de l'encéphale situé dans la fosse . structures sont connus et peuvent être identifiés en imagerie par résonance magnétique. . Système nerveux central, système nerveux autonome, organe des sens et peau,.

Pathologie inflammatoire du système nerveux central (SNC). Imagerie de la moelle . Montrer l'apport de l'imagerie de diffusion dans les pathologies de la . Mots cles : Encephale, tumeur-Encephale, technique d'exploration 2e partie.

Regroupe les parties du système nerveux protégées par des structure osseuses : • l'encéphale: • le cerveau. • Télencéphale. • Diencephale. • le tronc cérébral.

La sclérose en plaques est une maladie inflammatoire du système nerveux central (cerveau, nerfs optiques et .. L'IRM, l'imagerie par résonance magnétique.

Histologie et Immunohistologie de l'encéphale (cours et T.P.) - Organisation du . Techniques d'Imagerie adaptées à l'exploration du Système nerveux central.

Le DIU Morphologie et imagerie du système nerveux est organisé par la faculté de biomédical de Paris Descartes conjointement avec l'université Paris 6.

pédagogiques. • Séquence de découverte de l'organisation anatomique du système nerveux ;.

• Séquence d'apprentissage sur l'anatomie de l'encéphale ; .. obtenues par IRM (Imagerie par Résonance Magnétique)?. • S'approprier les.

Morphologie. Ce chapitre aborde les bases de l'anatomie descriptive du crâne, des méninges et du système nerveux central.

Mots cles : Encephale, imagerie fonctionnelle - Encephale, quantification 14 h 45 Duree : 10 minutes DIFFUSION ET PATHOLOGIE VASCULAIRE X Leclerc (1),.

tômes ou signes associés aux lésions focales du système nerveux. Cette approche . Les avancées constantes de la neuro-imagerie permettent à présent de.

23 août 2011 . Mots-clés Pascal : Scintigraphie, Encéphale, Cerveau, Démence à corps de Lewy, Photon, . Exploration radioisotopique, Imagerie médicale, Pathologie de l'encéphale, Maladie dégénérative, Pathologie du système nerveux.

pour construire des termes liés au système nerveux. (voir Terminologie ... Certaines techniques d'imagerie utilisées pour l'étude du cerveau sont décrites dans.

4 oct. 2013 . . atlas en ligne tomодensitométrie et IRM de l'encéphale du chien sain . d'imagerie les plus répandues pour l'examen du système nerveux.

22 mars 2009 . de l'encéphale in vivo commence en neuro-anatomie (faisceaux de la . imagerie, irm, encéphale, système nerveux central, neuro-anatomie,.

Si une imagerie doit être réalisée, il faut privilégier l'exploration par IRM. . temps, en particulier pour les affections inflammatoires du système nerveux central.

Système Nerveux Central (SNC) = encéphale + moelle épinière encéphale encéphale = cerveau .. L'imagerie par résonance magnétique fonctionnelle (IRMf)

20 sept. 2017 . Anatomie de l'encéphale en IRM (coupes axiales, coronales et sagittales) . à l'utilisateur une corrélation imagerie en coupe/images 3D du cerveau humain. . de l'hypophyse n'appartenant pas au système nerveux central).

maladie démyélinisante du système nerveux central, exemple de la ... l'observation de l'imagerie par résonance magnétique (IRM) et la visualisation du.

[extrapyramidal system] système limbique – Partie de l'encéphale associée aux . [limbic system] système nerveux autonome – Partie du système nerveux qui . [tectum]

tomodensitométrie – Technique d'imagerie diagnostique assistée par.

La neuroanatomie est la branche de l'anatomie consacrée à la description du système nerveux central (encéphale et moelle épinière) et périphérique (racines,.

Imagerie par résonance magnétique (IRM) . cortico-souscorticales et plus généralement à l'ensemble de la substance blanche du système nerveux central.

L'IRM, ou imagerie par résonance magnétique, est un des examens . (les os) que des tissus mous (moëlle osseuse, système nerveux central, muscles, cœur).

Le fornix appartient au système nerveux central. . Le fornix est localisé au centre de l'encéphale, sous le corps calleux (1), . Examen d'imagerie médicale.

crêtes neurales. 1. Myélinisation de l'encéphale. 3. Imagerie. 2. Les leucodystrophies .. la myélinisation du système nerveux central chez l'enfant. • Les signes.

Ces organes du système nerveux central sont des centres d'intégration qui . Les nerfs qui se rattachent au tronc cérébral de l'encéphale sont appelés des nerfs ... images d'une partie du corps à l'aide d'un appareil d'imagerie médicale.

Le système nerveux constitution: Système nerveux:SN. Système nerveux. Périphérique . Para sympathique. Système sympathique. Moelle épinière encéphale.

Comment ce système nerveux commande-t-il le mouvement ? . Les centres nerveux se composent, au niveau du crâne, de l'encéphale, avec son . pu être connu grâce à des techniques particulières comme l'I.R.M. (Imagerie par Résonance.

Centre d'Imagerie de recherche et d'Enseignement en Neurosciences (CIREN)Une . La plateforme de recherche, spécialisée en Imagerie du système nerveux chez . de l'encéphale, appliquées aux pathologies du système nerveux central.

Achetez Imagerie Du Système Nerveux - L'encéphale de François Le Bras au meilleur prix sur PriceMinister - Rakuten. Profitez de l'Achat-Vente Garanti !

20 juil. 2017 . C'est grâce au système nerveux que le fonctionnement normal d'un être .

Lorsque l'on parle de l'encéphale, il s'agit des parties du SNC contenues dans .. de l'imagerie médicale qui permettent de mieux les diagnostiquer.

Cette technique d'imagerie repose sur l'utilisation des rayons X. Elle convient . Le système tube émetteur / détecteur tourne autour du patient et le traitement.

Observation de protéines du système nerveux grâce à des nanocristaux semiconducteurs (ici en . Plate-forme d'imagerie dédiée à l'observation du cerveau . Le système nerveux central est composé de la moelle épinière et de l'encéphale.

Page 2. Imagerie de la tuberculose du système nerveux central. Thèse N° :175/17. M. LAZRAK Mohamed. 1. SOMMAIRE. Page 3. Imagerie de la tuberculose du.

4 oct. 2017 . Les techniques modernes de coloration, de traçage, ou d'imagerie cérébrale .

Elles-mêmes sont situées au niveau du système nerveux central, elles . conjonctives enveloppant le système nerveux central : l'encéphale et la.

11 mars 2013 . LÉSIONS DU SYSTÈME NERVEUX CENTRAL ET DES ATTEINTES.

MUSCULO- .. Imagerie motrice et rééducation fonctionnelle. Science .. les informations sont transmises à l'encéphale via les fibres A delta et C mais.

de l'encéphale et leurs principaux systèmes de suppléance ; reconnaître les . la sémiologie TDM et IRM des principales infections du système nerveux central.

Imagerie du système nerveux, implants cérébraux et comportement : que . recherche d'imagerie neuro- fonctionnelle, Membre de l'Académie des Sciences.

Outil: L'imagerie cérébrale . LE SYSTÈME NERVEUX .. les plus hauts et absorbé dans le système veineux à la base du cerveau, le liquide céphalo-rachidien.

L'encéphale; Le système nerveux central (SNC); La moelle spinale .. Ces connexions ont été montrées par l'utilisation de l'imagerie médicale des techniques.

Plus de 400 documents viennent enrichir cette nouvelle édition entièrement remaniée de l'ouvrage Imagerie du système nerveux - l'encéphale. Tous les.

Travaillant en tandem avec le reste du système nerveux, le cerveau reçoit et . L'encéphale représente la partie majeure du cerveau humain et est associé à.

Le névraxe est le terme désignant l'ensemble du système nerveux central qui comprend l'encéphale (partie du système nerveux compris à l'intérieur du crâne),.

Troubles du comportement et atteintes du système nerveux . mensonges en imagerie par résonance magnétique fonctionnelle ? . SN Central = Encéphale.

Anatomie descriptive photographique du système nerveux central. Front Matter. Pages 1-1.

PDF . Coupes coronales de l'encéphale. Pages 97-153.

IRM : imagerie par résonance magnétique ; – TDM : tomodensitométrie . Partie 1 – Système nerveux central. 1 Le crâne et l'encéphale 1. Kieran M. Hogarth.

Système nerveux central (SNC), ou névraxe, qui se développe à partir du tube neural. Il est constitué . L'encéphale se compose lui-même de plusieurs parties : • Les deux .. Ces structures sont visibles à l'imagerie, notamment sur les IRM.

27 oct. 2011 . Cerveau, matière grise, système nerveux périphérique . Le système nerveux central (SNC) se compose de la moelle épinière et de l'encéphale, .. point des techniques d'imagerie permettant de reconstituer par ordinateur.

cérébral, moelle spinale. Echelle macroscopique et imagerie cérébrale . Système nerveux central. ▫ Système nerveux périphérique . □Système somatique.

20 oct. 2016 . "Neuro-imagerie pathologies de l'encéphale" est un guide, destiné aux . vision globale et synthétique des pathologies du système nerveux.

Système nerveux central. • Méthodes d'exploration: Que veut on voir : – Crâne osseux : Rx planaire, Scanner. – Cerveau, structures liquidiennes : IRM.

4 Mar 2010 - 3 min - Uploaded by NeuromatiqMerci je voudrais faire un documentaire sur le système nerveux .. leur gaine de myéline" mais au .

Imagerie du système nerveux - François Le Bras. . Imagerie du système nerveux. L'encéphale. François Le Bras , Claude Marsault , André Gaston.

11 oct. 2012 . Section A : Système nerveux central. Section A : Système . L'IRM constitue la meilleure modalité d'imagerie pour toutes les malformations du.

Malgré la mise en place d'un plan d'organisation du système nerveux commun à . L'encéphale est une structure protégée par la boîte crânienne rigide après la . Les techniques d'imagerie cérébrale révèlent des zones du cortex cérébral.

Mots-clés : magerie par résonance magnétique, Système nerveux central, Foetus, Myélinisation,

Spectrométrie de proton, Imagerie de diffusion, Nouveau-né,

. et Cognition » Un autre atlas d'anatomie du système nerveux central en 2010, . De son côté, l'imagerie se voit contrainte de fournir des outils de localisation et de . En dehors de ce que les formes de l'encéphale nous suggèrent et que les.

Partie 2/Chapitre 2 : le système nerveux : organisation, physiologie et pathologies . Le SNC comprend l'encéphale et la moelle épinière. ... Document 23 : imagerie fonctionnelle de l'activité dopaminergique du cerveau chez un parkinsonien.

. également appelées maladies inflammatoires du système nerveux central (SNC), . un électroencéphalogramme (EEG) ou différentes procédures d'imagerie.

Modalités d'imagerie propres au système nerveux central. La neuroradiologie consiste en l'étude de l'encéphale. (comprenant le parenchyme et les nerfs.

Pour comprendre l'origine des signaux en imagerie cérébrale, deux points sont fondamentaux:

1. Les événements métaboliques et hémodynamiques sont.

Le système nerveux est le système de communication de l'organisme par .. examen, en complément de l'imagerie cérébrale et de divers examens biologiques.

Dans la collection « Imagerie médicale » sous la direction d'Henri Nahum . O. Hélénon Imagerie du système nerveux : l'encéphale, par P. Halimi Imagerie du.

Ce sont les trois enveloppes successives qui entourent et protègent le système nerveux (encéphale et moelle épinière). Leur inflammation est responsable de la.

Définition du système nerveux humain, Le Larousse Médical: ... Le système nerveux central est composé de l'encéphale et de la moelle épinière ... Toutefois, grâce à l'imagerie médicale, on situe aujourd'hui cette région dans la partie.

L'imagerie cérébrale (dite aussi neuro-imagerie) désigne l'ensemble des techniques issues de . structurale (dite aussi anatomique) cherche à identifier, localiser et mesurer les différentes parties de l'anatomie du système nerveux central.

20 juil. 2017 . Mots-clés : magerie par résonance magnétique Système nerveux central Foetus Myélinisation Spectrométrie de proton Imagerie de diffusion.

I - INTRODUCTION L'imagerie actuelle du cerveau et de la moelle repose sur les deux grandes techniques modernes . A. L'exploration scanographique de l'encéphale.1. ... 5 -

Marsault C, Lebras F, Gaston A : Imagerie du système nerveux.

L'imagerie du système nerveux central comporte l'étude de l'encéphale d'une part, de . l'imagerie de la moelle et de ses enveloppes, dans un deuxième temps.

