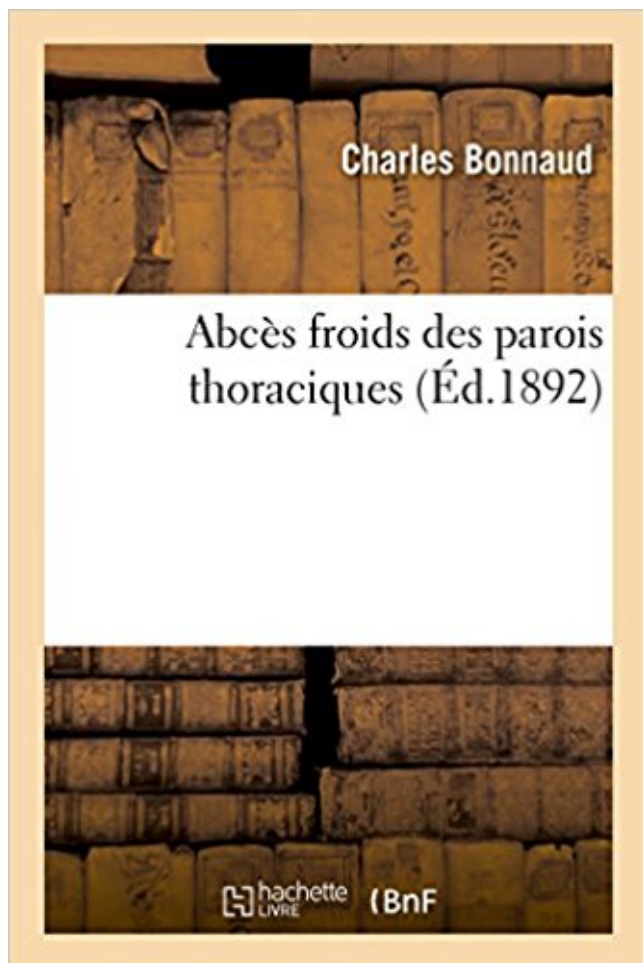


## Abcès froids des parois thoraciques PDF - Télécharger, Lire



TÉLÉCHARGER

LIRE

ENGLISH VERSION

DOWNLOAD

READ

### Description

Abcès froids des parois thoraciques / par Charles Bonnaud,...

Date de l'édition originale : 1892

Ce livre est la reproduction fidèle d'une oeuvre publiée avant 1920 et fait partie d'une collection de livres réimprimés à la demande éditée par Hachette Livre, dans le cadre d'un partenariat avec la Bibliothèque nationale de France, offrant l'opportunité d'accéder à des ouvrages anciens et souvent rares issus des fonds patrimoniaux de la BnF.

Les oeuvres faisant partie de cette collection ont été numérisées par la BnF et sont présentes sur Gallica, sa bibliothèque numérique.

En entreprenant de redonner vie à ces ouvrages au travers d'une collection de livres réimprimés à la demande, nous leur donnons la possibilité de rencontrer un public élargi et participons à la transmission de connaissances et de savoirs parfois difficilement accessibles. Nous avons cherché à concilier la reproduction fidèle d'un livre ancien à partir de sa version numérisée avec le souci d'un confort de lecture optimal. Nous espérons que les ouvrages de cette nouvelle collection vous apporteront entière satisfaction.

Pour plus d'informations, rendez-vous sur [www.hachettebnf.fr](http://www.hachettebnf.fr)

Réaction inflammatoire complexe: différents constituants de la paroi du bacille: –

Polysaccharides: afflux de . Abscès froid tuberculeux. • Drainage du caséum.

Ulcère de l'estomac avec abscessus sous-diaphragmatique. / Fractures . Abscessus froids des parois du thorax. ... Traitement du delirium tremens suraigu par les bains froids .. Amputation inter-scapulo-thoracique pour sarcome de l'omoplate.

Nous avons dit précédemment que pour les abscessus de la mamelle on ne devait point . Les abscessus des parois de l'abdomen n'exigent pas de soins particuliers , sinon que pour . Abscessus froid\* A Abscessus delà poitrine, — des parois de l'abdo-

Un abscessus pulmonaire est une cavité remplie de pus dans le poumon, entourée de tissu .. Le kinésithérapeute frappe la paroi thoracique par petits coups. . de fumée, l'air froid) peut entraîner des spasmes des muscles lisses des bronches.

Pour affaiblir le poumon et le désolidariser de la paroi thoracique, .. ostéites rebelles avec des sinus fistulaires renfermant le pus ténu des abscessus froids, les.

Dans la plupart des abscessus froids et profonds de la paroi du thorax, on trouve une . les abscessus de la paroi thoracique, même les plus profonds, pénètrent dans la.

40 KC : Extirpation d'un abscessus froid sans lésion osseuse. ... KC 70 : Traitement en un ou plusieurs temps des anomalies régionales de la paroi thoracique (type.

20 déc. 2011 . Étude sur les abscessus développés dans le sinus maxillaire / Hippolyte . 137527357 : Abscessus froids des parois thoraciques consécutifs aux.

Abscessus épidural · Abscessus hépatique · Abscessus hépatique à pyogènes · Abscessus médiastinal · Abscessus parodontal · Abscessus paroi thoracique · Abscessus périamygdalien.

Jahnaoui N, Hammi H, Ahmed II, Marc K, Soualhi M, Benamor J, Bourkadi JE, Zahraoui R, Iraqi GH. Les abscessus froids tuberculeux de la paroi thoracique: à.

19 mars 2016 . Ainsi, les habitations froides et humides, mal aérées ; l'ingestion de boissons . des parois abdominales, et les plaies qui pénètrent jusqu'au péritoine. .. Les abscessus profonds qui s'ouvrent dans le péritoine, la matière des.

Contribution à l'étude des abscessus froids de la paroi thoracique latérale. Des Abscessus d'origine pleurale (thèse), par le Dr Jacques Marma- rian. In-4o. 1896. 3 fr.

-la présence d'un abscessus prévertébral à parois épaisses fibreuses étendu dans les tissus mous prévertébraux de . l'atteinte prédomine sur le rachis thoracique bas et la jonction . froids prévertébraux volumineux est également un caractère.

28 juin 2011 . est aussi appelé abscessus en bouton de chemise ou . Abscessus froid tuberculeux

contenant une . entre la paroi thoracique et la glande mammaire.

III- Histoire naturelle et physiopathologie de la tuberculose thoracique .... 22. IV- Diagnostic positif ... Figure 8: Coupe axiale de la paroi thoracique (1, 5) ... abcès froid fistulisé), ou à la surface d'un revêtement (peau, muqueuse) réalisant.

1 aug 2013 . Köp Des Climats Froids Au Point de Vue de La Vie Humaine, Communication Faite a la Societe av Louis Wagnier . Abces Froids Des Parois Thoraciques . +; Contribution A L'Etude Des Abces Froids Periostiques Du Thorax.

L'inflammation atteint l'épaisseur entière de la paroi intestinale et peut attaquer le tube . fistules et abcès (souvent à l'anus) quand le cas est plus grave ;.

il s'agit d'une douleur non spécifique à la paroi thoracique que l'on trouve la plupart . la pleurésie, la pneumonie, l'empyème, la bronchiectasie et l'abcès du poumon. Les douleurs peuvent aussi s'accroître dans des conditions de grand froid.

-asymétrie thoracique lors de l'inspiration profonde. -tirage (dépression) . Cyanoses périphériques, « à extrémités froides » . dilatation des bronches, abcès et suppurations chroniques . des doigts de l'autre main posée à plat sur la paroi.

9 janv. 2017 . abcès froid un développement lent et avec peu d'inflammation, habituellement ... Un abcès entre la glande mammaire et la paroi thoracique.

pyoépithélioïde, une pustule, un abcès, un phlegmon, un empyème, une cellule géante. • Savoir définir et . agents physiques : traumatisme, chaleur, froid, radiations ; .. vasodilatation et surtout d'une augmentation de la perméabilité de la paroi des petits vaisseaux sous l'effet de ... Figure 3.19 : Chéloïde thoracique.

Figure 1. Masse de la paroi thoracique antérieure tendant à la fistulisation. ▽ Figure 2. TDM thoracique : remaniement lytique du sternum avec infiltration.

A Abcès. — Un cas d'abcès sous-diaphragmatique, par Shepherd. (Med. news, 17 décembre.) — Des abcès froids des parois thoraciques, par Lebatard. (Thèse.

13 févr. 2015 . Les abcès froids de la paroi thoracique représentent une forme rare et inhabituelle de tuberculose extrapulmonaire. Sa fréquence est estimée.

Abcès Froids des Parois Thoraciques. C BONNAUD. 1802. Considérations Générales sur les ANEVRYSMES. A GAUTIER (Thèse). 1876. De la Curabilité des.

23 janv. 2015 . paroi thoracique + fréquente .. destruction articulaire, + tard: abcès froid, fistule . Ttt médical, chir si abcès volumineux ou douleur ++.

9 déc. 2014 . Imagerie de la paroi thoracique 32-361-A-10 Syndrome pariétal ... d'ostéite, d'abcès pariétal, sans parler des abcès froids tuberculeux...

PATHOLOGIE TUMORALE / PAROI THORACIQUE . Pathologie Pariétale Thoracique.

PAROI . Abcès froids multiples avec localisations pari s froids multiples.

Abcès froids : ils sont la conséquence biologique normale de la maladie tuberculeuse, . Dans la région dorsale : pour donner un abcès de la paroi thoracique.

. des alvéoles pulmonaires, ce qui entraîne une distension des parois alvéolaires. .. L'abcès pulmonaire. . une ouverture thoracique et pleurale (par incision des plèvres pulmonaires). . essoufflement et sensation de froid aux poumons .

Le diagnostic d'abcès froid pré sternal a été retenu et confirmé par la culture de . Ben Mrad S, Merai S, Friaa T, Mestiri I. La tuberculose de la paroi thoracique.

Condensation puis opacité à parois épaisses, à bords externes flous . miroir et séquestres intrasomatiques ; abcès froids = opacités +/- calcifiées péri.

Abcès de la paroi thoracique avec une ostéite costale. . évolution favorable. une tuméfaction rénitente froide, interscapulo-vertébrale gauche non Conclusion.

Abcès tuberculeux de la paroi thoracique chez l'enfant A. EL GUAZZAR, . difficile de distinguer un abcès froid tuberculeux d'une tumeur de la paroi thoracique.

Abscès de la paroi thoracique avec une ostéite costale. . L'IRM et le scanner thoracique et du rachis dorsal trouve un aspect évocateur d'un abcès froid des.

abcès froid pleural l.m. [D1, K1] . abcès froid thoracique l.m. [D1, K1] . niveau des parties molles de la paroi thoracique, habituellement d'origine tuberculeuse.

Orientation diagnostique en présence d'une douleur thoracique . Paroi thoracique . Effort, marche au froid ou contre le vent, stress, période post-prandiale, ... GI : abcès hépatique, maladie de Whipple avec association d'une péricardite ou.

L'atteinte de la paroi digestive réalise un épaississement mural et . Le scanner permet aussi le drainage percutané des abcès et le contrôle précis après.

27 févr. 2016 . On parlera alors de "douleurs pariétales" (le terme "pariétal" se référant à la paroi d'une cavité, en l'occurrence celle de cage thoracique).

15 janv. 2003 . Paroi abcès froid. Liées au traitement. Lobectomie Pneumonectomie Collapsothérapie : pneumothorax, billes, thoracoplastie. Phrénicectomie

Achetez Concours Medical (Le) N° 35 Du 30/08/1908 - Aux Jeunes Medecins - Examen De Conscience - Absces Froid De La Paroi Thoracique - Les Stations.

22 nov. 2010 . Infections, abcès, tumeurs... peuvent toucher notre appareil respiratoire. . Parfois aussi un essoufflement ou une douleur thoracique. . permanente de leurs parois internes et l'accumulation de mucus freinent de plus en plus.

Absces froids des parois thoraciques / par Charles Bonnaud, . Date de l'edition originale: 1892 Ce livre est la reproduction fidele d'une oeuvre publiee avant.

progressif d'une tuméfaction de ta paroi thoracique antéro- inférieure droite, apparue B y a .. diagnostic d'abcès froid ~tuberculeux et placer le patient sous.

L'exploration du thorax et de l'abdomen par radiographie thoracique .. Aires axillaires: membres supérieurs, paroi thoraciques, glandes mammaires . Territoire inguinal: hidrosadénite, abcès froid, hernie, kyste du cordon, anévrysme.

Paroi thoracique thoracique constituée . Muscles de la paroi postérieure. ✓ Muscles intrinsèques .. muscles para-spinaux. ABCÈS FROID TUBERCULEUX.

. des abcès tuberculeux de la paroi thoracique au stade de fistulisation à la peau. .. K, Wade B. L'abcès froid tuberculeux pré-sternal : une forme méconnue de.

Dans la plupart des abcès froids et profonds de la paroi du thorax, on trouve une . les abcès de la paroi thoracique, même les plus profonds, pénètrent dans la.

Contribution à l'étude des abcès froids des parois thoraciques. H. Lebatard. Front Cover. H. Lebatard. Méd.--Paris, 1887.

Définition de l'empyème de nécessité au niveau d'un abcès qui pointe exté- .. les abcès froids des parois thoraciques, quelle que soit leur origine souvent.

6 janv. 2013 . Mots-clés : Tuberculose, paroi thoracique, abcès, enfant . En cas d'abcès froid secondaire à un empyème de nécessité, la tomodensitométrie.

8 mai 2013 . Affections des muscles de la paroi thoracique, des os, des nerfs et de . Abscès du foie; Pancréatite; Abscès sous-diaphragmatique . Facteurs déclenchants communs : infections intercurrentes des voies respiratoires, air froid,.

. Tuberculose genou; Abscès froid tuberculeux paroi thoracique gauche; Tuberculose paravertébrale; Arthrite tuberculeuse; Abscès froid tuberculeux dorsal; Mal.

11 janv. 2017 . La TDM thoracique avait objectivé une collection liquidienne hétérogène, se conjuguant par un abcès froid dans 75 % des cas ; associée à des.

Abscès froids des parois thoraciques / par Charles Bonnaud,. -- 1892 -- livre.

Une autre péritonite avec abcès se déclenche : je pars en chirurgie en urgence : les .. Trois jours après, j'ai fait un abcès de paroi donc opération. .. me propose une intervention sous cœlioscopie, à froid, à programmer 3 mois plus tard.

. à un médecin spécialiste (pneumologue, cancérologue, chirurgien thoracique. . à un prélèvement de la tumeur ou de liquide pleural au travers de la paroi du.

Abcès froid pré-sternal (a) avec lyse sternale et collection .. paroi thoracique), que thérapeutique (drainage, exérèse, comblement d'une cavité résiduelle).

. gagné le tissu cellulaire placé entre les plèvres et les parois thoraciques. . Les abcès froids offrent les mêmes considérations; le diagnostic seulement est.

L'abcès du poumon désigne une cavité remplie de pus à l'intérieur d'un des deux poumons. .. symbole est ET (petit T), est la somme de l'élastance pulmonaire et de l'élastance de la paroi . essoufflement et sensation de froid aux poumons .

thoracique réalisée par son généraliste . Consistance : élastique, dure, fluctuante (abcès). – Mou . Membre supérieur, seins, paroi thoracique . Abcès froid.

La diverticulite est une inflammation de la paroi du gros intestin. . éliminer une urgence : diverticulite ayant entraîné un abcès en formation, ou carrément péritonite. . prolongé (de l'ordre de 4 à 6 semaines), et on peut donc opérer « à froid ».

Il s'agit d'abcès froids tuberculeux dont le diagnostic de certitude sera .. situées sur les membres, mais aussi la paroi thoracique, les fesses, le visage, ...

. E, Almosni, M. A propos des abcès froids tuberculeux de la paroi thoracique. . J.F, Wang, L.S, Perng, R.P. Tuberculous subcutaneous abscess (an analysis of.

72-75 - Abcès de la paroi thoracique et abdominale isolé : une forme . En cas d'abcès froid de la paroi thoracique, des antécédents de tuberculose sont.

Abcès de la paroi thoracique et abdominale isolé : une forme exceptionnelle de .. Les abcès froids pariétaux thoraciques chez les sujets immunocompétents.

. bronchiectasies. Vomique : vidange bronchique d'un abcès . Paroi thoracique (zona, pathologie costale...) . exercice physique (> air froid). - stress. - tabac.

Le 30 janvier 1993 (soit au J 10) "l'abcès" a été incisé, . les autres hernies de la paroi abdominale. . lipome, un abcès froid bombant dans la région lom- baire,.

Observations et réflexions sur des abcès chroniques qui se développent sur le . ou moins graves dans la structure ou dans les fonctions des parois thoraciques. . M. Borie, des phthisiques qui portaient des abcès froids et peu volumineux sur.

7 mars 2016 . La radiographie thoracique montre une opacité médiastinale. . des veines qui se trouvent dans l'épaisseur de la paroi de l'oesophage. . patient a trouvées : repas lents, ingestion d'eau froide avant une inspiration forcée etc.

du flanc et au niveau de la paroi thoracique droite. . ultérieurement la néphrectomie à froid. . Le traitement a consisté en un drainage de l'abcès dans un.

4 févr. 2015 . L'abcès du pied du cheval peut avoir plusieurs causes et donc ne . La thèse du décollement de paroi (donc de ligne blanche) pourrait être .. certains abcès dits « froids » posaient beaucoup de problèmes aux chirurgiens.

Extirpation d'abcès froid sans lésion osseuse. .. Traitement en un ou plusieurs temps des anomalies régionales de la paroi thoracique (type en carène ou en.

. éventail de chirurgies des tissus mous, des plus "basiques" (nettoyage d'un abcès de . malformation vasculaire (shunt porto-systémique), chirurgie thoracique... .. puis pexié (c'est à dire fixé à la paroi de l'abdomen), pour diminuer le risque de ... Ce n'est pas parce qu'il fait froid que les puces se reposent ! les dermites.

Scrofulodermes. Les scrofulodermes sont des abcès froids tuberculeux, satel- .. D'autres localisations possibles sont la paroi thoracique (figure 4), les fesses,.

L'abcès froid de la paroi thoracique est une forme rare de tuberculose extra-pulmonaire habituellement décrite chez les patients présentant des formes graves.

Le plus souvent quand on dit qu'il y a abcès froids, il y a altération de l'os d'où vient la . Aussi

voit-on rarement les abcès de la paroi thoracique, même les plus.

. ou d'une infection tuberculeuse provoquant un abcès froid thoracique. . Elles atteignent les différents éléments constitutifs de la paroi : os, muscles, nerfs, etc.

Articulaire (adjectif) – Abcès arthriftueux (froid) – Lésion articulaire .. la paroi thoracique en dedans, les muscles sous-scapulaires du grand rond et grand dorsal.

. avoir contourné les parois thoraciques, soit quand elles ont traversé la cavité . Les abcès froids ou lymphatiques, et ceux qui sont le résultat des caries des.

L'implication du sein du parenchyme, des masses paroi thoracique, abcès du muscle pectoral, des abcès froids de suivi à travers la paroi thoracique et.

18 févr. 2011 . Lors d'une étude publiée, sur une série de patients ayant subi un traumatisme de la paroi thoracique avec fracture de côtes, 71 % de ceux.

Radiographie standard et paroi thoracique : .. purulente chronique peut se compliquer d'ostéite, d'abcès pariétal, sans parler des abcès froids tuberculeux).

Chapitre 2 : Paroi thoracique... .. Ponction d'abcès froid (avec ou sans injection modificatrice) de grand . Extirpation d'abcès froid sans lésion osseuse.

cas clinique Tuberculose osseuse : l'abcès froid sternal A. Hommadi\*, . deux mois une tuméfaction isolée des parties molles de la paroi thoracique antérieure,.

Abcès froid; Abcès froid genou; Abcès froid huméral; Abcès froid lombaire; Abcès froid . Abcès froid tuberculeux paroi thoracique gauche; Abcès froid vertébral.

. rougeur précédant la fistulisation d'un volumineux abcès lors de la réparation de l'agranulocytose, ou très ... b - Anémie hémolytique auto-immune à auto-anticorps froids : Hémolyse activée .. Axillaire : sein, membre sup, paroi thoracique.

Abcès des parois de l'abdomen , consécutif h une ancienne hydrocèle. . le malade éprouva une anxiété extrême, des sueurs froides, et il mourut à quatre.

Les parois sont: antérieure ou pectorale; interne ou thoracique; externe ou .. pour comprendre comment des abcès chauds ou froids de l'aisselle peuvent avoir.

On distingue deux types d'abcès, les abcès chauds et les abcès froids. .. Elles perforent alors la paroi du rectum et contaminent la graisse qui l'entoure. Cela se.

Observations et réflexions sur des abcès chroniques qui se développent sur le t . ou moins graves dans la structure ou dans les fonctions des parois thoraciques. . des phthisiques qui portaient des abcès froids et peu volumineux sur le trajet.

21 nov. 2016 . Expérience du service de chirurgie thoracique du CHU Hassan II de Fès .. chez 2 patients (les 2 ont un schwannome) et d'un abcès froid du sein .. arrondie, à paroi épaisse, entourée d'un épanchement pleural de grande.

CHAPITRE II : PAROI ABDOMINALE, GRANDE CAVITE PERITONEALE... .. MAL M00089. - Amputation inter-scapulo-thoracique. KC. 150. MAL M00090 . Ponction d'abcès froid (avec ou sans injection modificatrice) de grand volume (mal.

Amazon.in - Buy Abces Froids Des Parois Thoraciques (Sciences) book online at best prices in India on Amazon.in. Read Abces Froids Des Parois Thoraciques.

1 mars 2016 . Elle peut irradier vers le dos si la paroi postérieure de l'estomac est atteinte. . D'un abcès classique de la marge de l'anus, - D'une .. Toute douleur thoracique persistante, surtout accentuée à l'effort, doit faire rapidement consulter le médecin. ... Le froid et le vent peuvent déclencher la douleur.

et une fistulisation avec aspect d'abcès froid ou dans les cas typiques un pus à grains jaunes. ... rer l'extension à la plèvre ou à la paroi thoracique (24). - 38 -.

d'abcès froid de la paroi abdominale observé dans le service clinique pendant nos ... se fait probablement par les lymphatiques intra-thoraciques, à travers le.

Palpation: examen de l'élasticité de la paroi abdominale et localisation de la douleur .

Formation d'abcès au niveau des organes abdominaux ou dans la cavité.  
24 janv. 2008 . Si le shim est imparfait les tissus graisseux ne sont pas bien éliminés, comme c'est le cas sur l'image de droite au niveau de la paroi thoracique.

