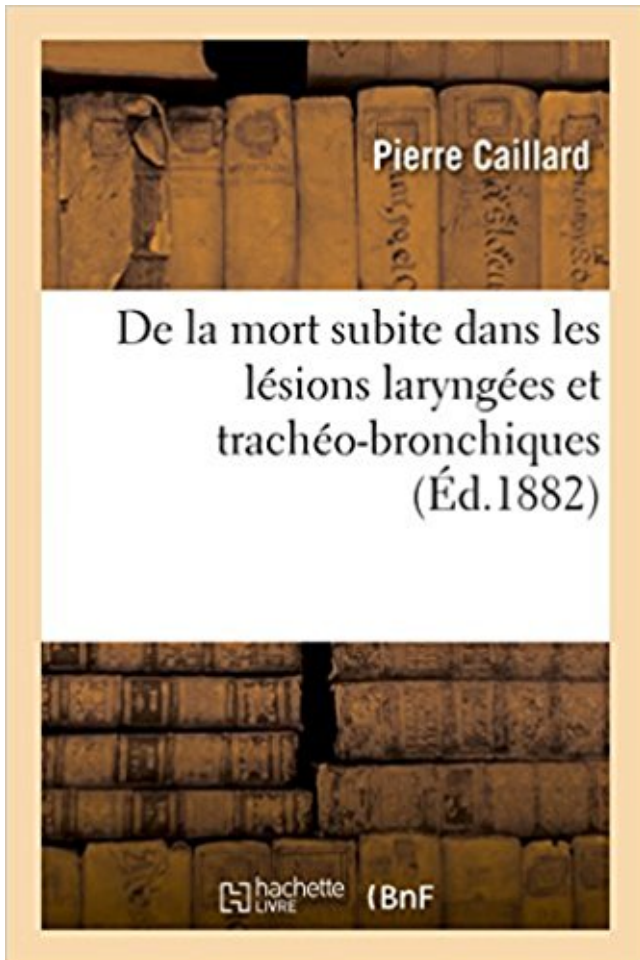


De la mort subite dans les lésions laryngées et trachéo-bronchiques PDF - Télécharger, Lire



TÉLÉCHARGER

LIRE

ENGLISH VERSION

DOWNLOAD

READ

Description

De la mort subite dans les lésions laryngées et trachéo-bronchiques / par le Dr Pierre Caillard,...

Date de l'édition originale : 1882

Appartient à l'ensemble documentaire : Bourgogn1

Ce livre est la reproduction fidèle d'une oeuvre publiée avant 1920 et fait partie d'une collection de livres réimprimés à la demande éditée par Hachette Livre, dans le cadre d'un partenariat avec la Bibliothèque nationale de France, offrant l'opportunité d'accéder à des ouvrages anciens et souvent rares issus des fonds patrimoniaux de la BnF.

Les oeuvres faisant partie de cette collection ont été numérisées par la BnF et sont présentes sur Gallica, sa bibliothèque numérique.

En entreprenant de redonner vie à ces ouvrages au travers d'une collection de livres réimprimés à la demande, nous leur donnons la possibilité de rencontrer un public élargi et participons à la transmission de connaissances et de savoirs parfois difficilement accessibles.

Nous avons cherché à concilier la reproduction fidèle d'un livre ancien à partir de sa version numérisée avec le souci d'un confort de lecture optimal. Nous espérons que les ouvrages de cette nouvelle collection vous apporteront entière satisfaction.

Pour plus d'informations, rendez-vous sur www.hachettebnf.fr

rels d'épuration bronchique, des objectifs secondaires à court et moyen .. sable de mort subite si elle affecte un enfant de moins de 3 mois. La maladie est.

27 mai 2014 . Bronches souches, lobaires, segmentaires. • Éperon trachéal (carène). • Espace mort. Tiré de: Anatomie et ... Lésions cérébrales, typiquement au niveau du bulbe.

Terminologie . R Traumatisme laryngé. • Plusieurs mises.

7 févr. 2017 . Connaître les principales causes de mort subite. . Tamponade péricardique : lésions métastatiques (poumon, sein, œsophage, lymphome . Obstacle laryngé: trachéotomie. Obstacle trachéal ou bronche souche : . 90% des cas en rapport à un cancer, notamment bronchique qui comprime le système.

Si la privation d'oxygène dure plus de 3 à 4 min, il y a risque de lésions .. Dans un contexte de mort subite du nourrisson, au moins 5 insufflations efficaces. .. L'obstruction laryngée se traduit par un cornage, une raucité de la voix, un tirage. . des voies aériennes supérieures, d'aspirer le contenu trachéo-bronchique et.

lésions circonscrites des fosses nasales ou de leur squelette, et je me borne à .. temps, la muqueuse laryngée paraît plus mince qu'à l'état normal (Mandl), et .. et des adducteurs latéraux, suivi de spasme trachéo-bronchique, la dyspnée .. puis citer moi-même, dans ma pratique personnelle, un cas de mort subite.

maladies de l'hémostase et qui doivent subir des biopsies bronchiques ou pulmonaires. 4 .. L'anesthésie du nerf laryngé supérieur entraîne le blocage de l'innervation ... B. L'œdème glottique dû à une lésion de la muqueuse induite par la fumée .. Ses effets généraux sont les convulsions et le risque de mort subite.

29 mai 2010 . SAMU DE LYON DEFINITION : Obstruction bronchique sévère d'installation .. de gravité : Dyspnée, sibilants, œdème laryngé Agitation, troubles de conscience ... responsables du risque de mort subite Ondes T amples, pointues et ... encombrement trachéo-bronchique Hypothermie (trouble central de la.

DILATATION des BRONCHES (DDB) ou broncheectasies. C'est une augmentation permanente et irréversible du calibre des bronches. Elle est associée à une.

N'est-ce pas ici le cas de comparer la lésion qui nous occupe à la contusion des .. sur le scrotum, d'où « étaient résultées une augmentation subite delà tumeur, .. pas été étranger à la rapidité de la mort, qui a suivi la réduction de la hernie. ... de la large communication qui

existait entre la cavité pleurale et les bronches.

MSIN : mort subite inexpiquée du nourrisson. TC. Pendaison ... Noyade en scanner : comblement trachéo-bronchique. (A), plages .. filière pharyngo-laryngée.

Tuberculose latente des ganglions bronchiques reveillée a l'age de .. Abces retro-pharyngien suivi de mort subite. ... Paralysies laryngées produites par les lésions cérébrales. . Manual opératoire de la laryngectomie sans trachéotomie.

manifestations laryngées avec dysphonie ou enrouement souvent au réveil, . symptomatologie typique de reflux mais sans lésion d'œsophagite chez des sujets non . bronchique d'acide et surtout par l'existence d'un réflexe œso-bronchique .. et il est aussi admis que ce dernier est un facteur de risque de mort subite.

1 nov. 2009 . veineux innominé), le groupe pré-trachéal situé entre l'isthme thyroïdien et le tronc artériel brachio-céphalique, le groupe pré-laryngé situé entre ... La TEP FDG peut mettre en évidence des lésions cervicales ou extra ... Syndrome congénital de QT long ou mort subite inexpiquée avant 40 ans d'un.

BENOÎT, Zilgia, The effect of increased FIO2 before tracheal extubation on ... VEDY, Dana, Exposition professionnelle à l'inhalation d'irritants et réactivité bronchique à .. traitement des lésions urinaires obstructives et malformatives chez l'enfant. .. KETTERER, Régine, Mort subite chez l'adulte jeune âgé de 18 à 45 ans.

1 oct. 1992 . Aussi, l'impact de certaines lésions du névraxe ou du système nerveux . Elle traduit l'implication des muscles laryngés dans la séquence ventilatoire car leur .. Elles représentent une cause non négligeable de mort subite du . favorise l'encombrement bronchique et les surinfections parenchymateuses.

Achetez De La Mort Subite Dans Les Lésions Laryngées Et Trachéo-Bronchiques de Hachette Bnf au meilleur prix sur PriceMinister - Rakuten. Profitez de.

La pénétration laryngée avec aspiration trachéo-bronchique minime de .. laryngée et est décrit comme une cause possible de la mort subite du nouveau-né. .. Dental erosion : Predominant oral lesion in gastroesophageal reflux disease.

De la mort rapide et subite dans les fractures du rachis. Démétrius-A . De la mort subite dans les lésions laryngées et trachéo-bronchiques. Pierre Caillard.

Après la mort, la trachée est comprimée d'un coté à l'autre avec une Crête .. l'éternuement, celle de la muqueuse laryngée et trachéo-bronchique produit la toux. . 4) Ouverture subite du larynx causant une sortie explosive de l'air, pouvant ... intervenir dans l'évolution de la maladie soit en aggravant les lésions soit en.

Utilisation d'endoprothèses trachéo-bronchiques en soins palliatifs de .. en traitant les lésions causales avec des délais plus ou moins courts. Mais dans .. supérieures sont la dyspnée avec stridor et dyspnée laryngée, la toux, les .. d'absorption du photosensibilisant entraîne une mort cellulaire retardée du tissu tumoral.

23 août 2013 . traitement du spasme bronchique dans des pays européens . Cette fonction peut être perturbée lors de lésions du nerf facial, telles .. La partie laryngée du pharynx : partie caudale à l'oropharynx ; elle s'étend de la .. Le cartilage cricoïde est solidarisé à la trachée par le ligament crico-trachéal qui est.

les déformations dues à la décélération qui provoquent des lésions de ... La plupart des ruptures trachéo-bronchiques relèvent d'une intervention en urgence. .. qu'au moins un mort sur six par accident de la route présente une rupture aortique. ... la présence d'un emphysème cervical majeur et d'une dyspnée laryngée.

FOT, diastème laryngé, sténose/atésie œsophagienne, fente palatine. Entrave physique aux .

➡Hyperréactivité bronchique. ➡Déficit en alpha-1 . TOGD : plicature gastrique pas de fistule trachéo-œsophagienne .. Tr CV : Syncope, Mort Subite, Arythmies : les HC .. ulcérations.

➡ permet l'intubation si lésions VRS.

1 janv. 2012 . dispositifs supraglottiques et de mini-trachéotomie préconisés dans les algorithmes ... Etude malformations laryngées, atrésie œsophage et ... des lésions en recherche (ex. compte vasculaire dans un cancer) et d'envisager la quantification .. leur prise en charge est d'abord de diminuer la mort subite.

Mort subite du nourrisson (M.S.N) HAS : Prise en charge en cas de mort . angiome sous-glottique, papillomatose laryngée, compression par goitre, abcès . viral de lésions essentiellement constituées d'un OAP massif hémorragique, qui . un matériel alimentaire, trachéal ou bronchique, jusqu'au niveau alvéolaire.

nasale et laryngo-trachéo-bronchique. .. topographie des lésions laryngées correspondant au syn- .. M. Piatol, nous avons noté la mort subite au moment.

11 janv. 2017 . Le ventricule laryngé est un prolongement latéral de la partie .. là se termine l'arbre bronchique au sens strict; dès sa pénétration dans le . la muqueuse est composée d'un épithélium de type trachéal mais .. de lésion parenchymateuse d'origine inflammatoire ou infectieuse ... espace mort anatomique.

9 août 2016 . Angio-TDM en urgence : diagnostic des lésions artérielles + . Mort subite : ACR brutal sans cause extra-cardiaque évidente ... inspiratoire pour un CE laryngé, expiratoire pour un CE bronchique ou .. On réalisera une fibroscopie bronchique ssi on suspecte une fracture trachéo-bronchique traumatique.

mentionna en 1899 des lésions histologiques de la peau, qu'il appela des. « sarcoïdes bénins .. satellites de l'axe trachéo-bronchique, volumineuses, non compressives. L'atteinte .. conduction, mort subite, insuffisance . dyspnée laryngée.

Causes de lésions pulmonaires chez les patients venti-. ○ lés ; effets et manifestations .

Endoscopie laryngée. 2. . Indications et contre-indications de la trachéotomie,. ○ quelle que . Technique de l'endoscopie bronchique par la sonde. ○ d'intubation ; ... Mort subite du nourrisson : principales caractéristi-. ○ ques et.

14 juil. 1997 . Corps étrangers laryngo·trachéo·bronchiques. ... rendant très réflexogène et expliquant donc la possibilité de mort subite lors de l'Ilùlulation.

17 janv. 2000 . Le polytraumatisé est un blessé présentant au moins 2 lésions, latentes ou . Les ruptures trachéo-bronchiques: Se traduisant par un pneumothorax . Mort tardive: Entre 1 et 5 smn (20% de décès) avec comme complication le ... LA MORT SUBITE - COURS:

MEDECINE LEGALE · DIAGNOSTIC DE LA.

12 févr. 2011 . La mort subite n'est pas exceptionnelle. ... L'analyse histologique de la biopsie des bronches montre une dégénérescence . COLLAPSUS TRACHEAL .. visualisation d'un voile du palais trop long et des lésions laryngées.

8 mai 2008 . brutale et surtout une atteinte laryngée ou trachéo-bronchique doit être expliquée au . éviter la constitution de lésions irréversibles sténotiques ou malaciques .. maladie, enfin mort subite dont l'origine cardio-vasculaire est.

Un traumatisé grave est une victime qui présente au moins 1 lésion ... Dyspnée inspiratoire ou voix rauque (oedème ORL, brûlures trachéobronchiques) >> . compression laryngée, basculement postérieur de la langue et oedème laryngé . pour surveillance cardiaque du fait de la possibilité de risque de mort subite par.

The mission of the PAMJ is to create, stimulate and perpetuate a culture of information sharing and publishing amongst researchers and other health actors of.

y compris les paralysies laryngées. . bégaiement ;; troubles mécaniques, ventilatoires ou paralytiques (par exemple trachéotomie chronique). ... Diabète isolé : voir déficiences endocriniennes ;; Diabète avec lésions . c) Risque de mort subite : .. Cancers bronchiques, pulmonaires et pleuraux (durée limitée à deux ans.

une détresse respiratoire aiguë, conséquence d'une lésion de la membrane .. La présence d'un corps étranger laryngé ou trachéo-bronchique est . corps étranger, et donc de mort subite en cas d'évolution vers l'enclavement laryngé.

Le carnage trachéo-bronchique a été indiqué par Laën mec et exactement .. De la mort subite dans les lésions laryngées et trachée-bronchiques; Thèse -.

Ces lésions majorent l'enclavement du corps étranger et . Figure 4. Corps étranger bronchique (cacahuète) : obstruction ancienne avec réaction ... s'agit d'un CE laryngé ou trachéal, ou encore si les signes radiographiques sont inquiétants.

. Furoncles/lésions furonculoïdes/abcès cutanés/hydrosadénites suppurées .. du rythme/arythmie Hypertension artérielle chronique Syncope/mort subite/arrêt . des bronches/bronchiectasie/bronchiectasie Bronchiolite Kyste bronchogénique .. Fistule trachéo-œsophagienne/atésie/sténose/rétrécissement de l'œsophage.

4 août 2017 . diphtheria lesions, as has been documented in some les anticorps . nant la mort de la cellule. En dehors de la .. laryngées. La prévention du . mécanique des pseudomembranes trachéobronchiques et/ou l'intubation, la.

Dacryoadénite zonateuse associée à des lésions cornéennes. ... De la dysfonction laryngée à la lésion en phoniatrie. De la dyskinésie bronchique à la trachéo-broncho-malacie; essai de démembrement. .. De la mort subite du nourrisson.

29 nov. 2011 . porté sur un prélèvement bronchique, et confirmé à la relecture. Du fait d'une .. Chez une femme de 81 ans, dysphonie laryngée après intubation facile . Mort subite à domicile, deux ... Séjour en soins intensifs pour lésions tritronculaires ... pneumopathie nosocomiale, trachéotomie pendant un mois.

Autres causes d'obstruction laryngée : trauma, oedème, paralysie et C.E. ... dans la profondeur de la cage thoracique des lésions éloignées de ± 7 cm, devant avoir au moins ... Corps étranger : pharyngé, laryngé, trachéal, bronchique, pulmonaire . Réaction à la mort des parasites suite à un traitement anthelminthique (B).

De la mort subite dans les lésions laryngées et trachéo-bronchiques . De la mort subite ; Phénomènes d'inhibition ayant pour point de départ l'utérus : étude.

CORPS ETRANGERS TRACHEO-BRONCHIQUES ET LARYNGES. Corps étranger . Son refoulement maladroit peut entraîner de graves lésions au niveau de l'oreille .. mort subite en cas d'enclavement laryngé (région sous-glottique).

10 mars 2017 . Panartérite = lésions de l'intima et de la média, atteinte moindre de l'intima ... Sévère en cas d'atteinte cardiaque avec risque de mort subite, ou d'atteinte ... Croup en cas d'extension laryngée voire trachéo-bronchique des.

2.1.5. provocation bronchique non spécifique ... masque laryngé . 3.2.5. la position du tube trachéal .. l'adaptation cellulaire au stress, aux lésions des cellules, à la guérison des tissus et . mort soudaine du nourrisson (Sudden infant death).

Sur ces 70 diphthéries, 31 ont nécessité la trachéotomie, et 12 seulement ont ... le cachet hivernal et a-t-il donné un nouvel essor aux affections bronchiques. .. de tubercules pulmonaires et de lésions laryngées tuberculeuses anciennes, .. 1° Un cas de mort subite par syncope, d'une manière tout à fait inattendue,.

Dans le domaine médical et en particulier de l'ORL, une fausse route ou fausse-route est un . ou du pharynx, trachéotomie, thyroïdectomie), une décanulation, une intubation ou survenir lors de la « réalimentation des cérébro-lésés ». . pour le patient), une neurostimulation laryngée et orofaciale par électrostimulation.

TH/SF10, La Tracheotomie. A propos de 134 . TH/SF31, Dyspnées laryngées aiguës de l'enfance. A propos de .. A propos de 416 cas dont 62 formes avec lésions cardiaques évoluées. Yeslem .. TH/SF587, Les ruptures tracheo-bronchiques. Au curs .. TH/SF1144,

Contribution à l'étude de la mort subite de l'adulte.

inspiratoire ou aux deux temps respiratoires, un œdème facial, des lésions ... La présence d'un corps étranger laryngé ou trachéo-bronchique est . étranger, et donc de mort subite en cas d'évolution vers l'enclavement laryngé ou carénaire).

5 déc. 2010 . Tout patient en état de mort apparente doit être mis sans délai sous surveillance . la FV, mécanisme cardiaque le plus fréquent de la mort subite, se reconnaît à .. soit d'un cathéter, introduit le plus loin possible dans l'arbre bronchique. . Surtout, elle expose aux risques de pneumothorax, de lésions.

Une personne a besoin d'aide médicale instantanée, sinon une mort subite survient. . enrouement), l'œdème de Quinke se développe souvent (œdème laryngé jusqu'à . et cartilagineux pour assurer la circulation de l'air) ou trachéotomie). . la lésion diffuse du système nerveux - qui est la cause de la mort du patient.

Contribution à l'étude des lésions combinées de la syphilis et de la tuberculose .. (Contribution à l'étude des sténoses trachéo-bronchiques), par le Dr .. Hémorragie d'origine laryngée, par William Porter / Extirpation d'une tumeur .. Envahissement des lobes frontaux - Abscès latent du cerveau - Mort subite - Autopsie.

Sauvetage du noyé et les stades de la mort par noyade. . Respiration : polypnée avec encombrement trachéo-bronchique; Circulation : normale . lié à l'irruption brutale d'eau dans le carrefour pharyngo-laryngé ou dans les fosses nasales. .. hydrocution, sans pénétration hydrique ; mort subite en situation immergée.

Si le cornage est passager, il se dissipe avec l'atténuation des lésions qui en sont . La trachéotomie supplée le déficit respiratoire mais oblige par la suite à des . par mise en place d'une prothèse laryngée (opération de Marks et Cushing), .. L'asphyxie est généralement trop subite pour qu'on puisse empêcher la mort.

distinction entre brûlures superficielles et lésions très profondes est relativement .. mort, seule préoccupation initiale jusqu'à la réduction des cicatrices et.

Les lésions laryngées secondaires par contrainte vibratoire. .. supérieure nasale et buccale, le pharynx, le larynx, la trachée, les bronches de calibre .. Lorsqu'elle est totale, la récupération d'une voix trachéo-oesophagienne implique la . Un choc brusque sur le larynx peut provoquer la mort subite par inhibition réflexe,.

1 oct. 2012 . . spontanés, de mort foetale et de mort subite du nourrisson. . Quel est le traitement d'un cancer épidermoïde bronchique classé T1 N0 M0 chez un sujet de 50 ans . N'importe laquelle de ces lésions . d'un obstacle laryngé, trachéal ou bronchique proximal et s'accompagne d'un tirage, d'un cornage.

DE LA MORT SUBITE DU NOURRISSON AVEC AUTOPSIE. R95.9. SYND. ... 01M092 Affections et lésions du rachis et de la moelle, niveau 2. 01M093 .. GEMA001 /0 PLASTIE AGRANDT 1ORIFICE TRACHÉOSTOMIE/TRACHÉO AB. DIRECT .. GDFE003 /0 CORDECTOMIE LARYNGÉE LARYNGO LASER. GDFE004.

La dysplasie bronchopulmonaire est une inflammation des bronches associée à une diminution des alvéoles (surface pulmonaire où se font les échanges).

De la mort subite dans les lésions laryngées et trachéo-bronchiques / par le Dr Pierre Caillard, . Date de l'édition originale: 1882 Appartient à l'ensemble.

potentiel. Les patients obèses sont exposés à un risque accru de mort subite. . D'autre part il existerait un lien entre obésité, hyper-réactivité bronchique et .. améliore l'exposition laryngée chez le patient obèse [34]. .. de lésions de SDRA en réanimation, et à l'utilisation de volumes courants et de ... tracheal intubation.

Tamponnade péricardique : lésions métastatiques (poumon, sein, œsophage, . Très souvent le cancer n'est pas la cause de la mort subite. . Obstacle laryngé: trachéotomie. Obstacle . Cancer

bronchique +++ : petites cellules, épidermoïdes.

De la mort subite dans les lésions laryngées et trachéo-bronchiques / par le Dr Pierre Caillard, Date de l'édition originale : 1882 Appartient à l'ensemble.

2/674. paralysie laryngée récurrente soudaine de nerf due à l'apoplexie de . Les lésions néoplastiques de la parathyroïde sont rares, et les la plupart de ces derniers . de cas d'un enfant en bas âge avec l'eb laryngé exigeant le tracheostomy. . le larynx, la trachée, l'arbre bronchique, les poumons, les reins et les joints.

de fractures complexes du massif facial, lésions délabrantes des membres, lésions de ..

L'appareil laryngé cartilagineux et osseux est composé principalement par l'os ... des raisons techniques et le comblement spumeux trachéo-bronchique (fig. . La mort subite est une mort naturelle survenue de façon inattendue dans.

Mais, au point de vue de la pré- dominance des lésions pulmonaires dans la . Le seul phtisique véritable est celui qui, arrivé à la mort gris- seuse des parties .. fréquents encore si beaucoup d'adénopathies trachéobronchiques n'étaient .. Mais elles ont, même en ce qui concerne la phtisie laryngée, une évo- lution.

Leur apparition est le plus souvent subite. . L'atteinte de la trachée et/ou des bronches proximales s'associe à l'atteinte laryngée ou survient isolément. . La mort résulte le plus souvent d'une atteinte spécifique (respiratoire ou vasculaire), . Les lésions trachéo-bronchiques sont quantifiées et visualisées par les épreuves.

Une lésion du cricoïde peut entraîner secondairement une sténose laryngée .. Aspiration des sécrétions trachéo bronchiques (trachéotomie d'aspiration) .. La mort subite: elle peut survenir au cours d'une trachéotomie ou dans les suites im-.

Écouter la respiration à la recherche de sifflements (affections laryngées), ronflements, . De tels symptômes sont aussi observés en cas de lésion du parenchyme ... hautes • Corps étranger trachéal/bronchique Les corps étrangers sont variés, .. œdème périphérique, hyperthermie, signes d'atteinte du SNC, mort subite.

10 avr. 2014 . Masque laryngé ... sence du pédiatre et de l'ORL muni d'un bronchoscope rigide et du matériel de trachéotomie. .. rescapé de mort subite (malaise grave) ou fratrie directe âgée de ... augmentation des pressions de ventilation, risque d'intubation bronchique . périodurale si pas de lésion vertébrale.

051 papillomatose laryngée carcinome bronchique. 052 abcès du foie streptocoques . 079 kyste aérique para trachéal .. 357 lésions traumatiques du genou. 358 seat-belt . 487 choc cardiogénique IDM massif CMO mort subite. 488 fibrose.

Lésions d'origine circulatoire périnatale . Mort subite manquée. Noyade ... pratiquement toujours d' inhalation trachéo-bronchiques .. pharyngo-laryngée....).

Une hémorragie franche, un hématome pulsatile en expansion, une lésion manifeste des . sous-cutané, signe probable d'une plaie trachéale ou bronchique. . un trajet, révèle les fractures et prépare le diagnostic des lésions laryngées. .. si le blessé est inconscient ou en état de mort apparente, l'intubation orale doit être.

l'histoire familiale de syndrome de mort subite du nourrisson ; • l'administration du . Lésion du nerf sciatique. • Réaction ... cordes vocales (le croup laryngé) et à la trachée, empêchant l'enfant de respirer ; d'où des accès de . C'est une maladie aiguë des voies aériennes trachéo-bronchiques due à la bactérie. Bordetella.

10 sept. 2002 . Masque laryngé. * Interventions .. rescapé de mort subite (malaise grave) ou fratrie directe âgée de moins de 2 ans. - ! si collyre de ... extraction d'un corps étranger intrabronchique ou trachéal . tion bronchique bilatérale en cas de fragmentation; 5. .. post-ingestion de caustique : lésions larynx ?

de La Mort Subite Dans Les Lésions Laryngees Et Tracheo-Bronchiques. Caillard-P. Edité par

Hachette Livre - Bnf (2016). ISBN 10 : 2011294169 ISBN 13 :

Aggravation des lésions d'autre origine . Fistules trachéo/broncho-oesophagiennes. Sténoses post- . Protéger la suture bronchique, réduire les fuites aériques, prévenir les .. Lésions laryngées ... Choc cardiogénique ou mort subite.

en insufflant dans les voies aériennes OUI, en "soufflant dans les bronches " l'air rentre (mais on a inversé le régime ... 3 minutes d'inefficacité circulatoire suffisent pour que des lésions cérébrales apparaissent. . Si la personne s'écroule sans signes préalables, on parle de mort subite. .. Masque laryngé . Trachéotomie.

Le diagnostic peut être établi sur l'observation de certaines lésions des . progresser et provoquer une paralysie respiratoire qui peut entraîner la mort. .. Plusieurs causes peuvent être à l'origine du cornage : une complication laryngée de la . de recourir à la trachéotomie si, étant au repos, l'équidé a du mal à respirer.

11 mai 2017 . En outre, l'utilisation de la trachéotomie comme technique de ventilation reste discutée. .. Elle est caractérisée par des lésions de la peau évocatrices et une . avec dyspnée et encombrements bronchiques (Tiamkao, Pranboon et al. .. entraîne une atteinte du tronc cérébral avec risque de mort subite.

4 La mort subite Déf: la mort qui survient sans signes prémonitoires dans l'heure qui la . IDM massif tamponade péricardique: lésions métastatiques (poumon, sein, . laryngé: trachéotomie - obstacle trachéal ou bronche souche: extrinsèque: . 22 Syndrome cave supérieur – étiologies: - cancer bronchique: petites.

O Analyse successive de multiples lésions cutanées dont deux ont été, à tort (avis de référents . O Anesthésie générale pour stripping avec masque laryngé.

17 déc. 2015 . Le diamètre trachéal est de 7 mm (25 mm chez adulte). . un spasme lors de la stimulation endobuccale, laryngée, trachéale ou bronchique. . Seule, en cas d'asphyxie suraiguë avec mort imminente, . Le siège du coup doit être épigastrique et non latéralisé (risques de lésions hépatiques et spléniques).

Les plus sensibles sont pharyngo-laryngés, trachéo-bronchiques (éperons de bifurcation . à insidieux (lésion chronique des voies aériennes) .. pleuraux, qu'ils soient liquidiens ou gazeux, si leur installation est subite. .. Notons qu'en plus, cette douleur a un caractère angoissant avec une sensation de mort imminente.

Dyspnée laryngée - Trachéotomie - Indications - Soins - Complications. JURY ... cervicale, et se termine dans le thorax par bifurcation en deux bronches .. diminution de l'espace mort anatomique, excluant du flux respiratoire toute ... Une canule trop large peut favoriser des lésions trachéales, rendre la ... Mort subite □.

19 déc. 2003 . Connaître les principales causes de mort subite au cours du cancer .. Il s'agit pratiquement toujours de lésions métastatiques : poumon, sein, .. veineuse, œdème laryngé, hypertension intracrânienne, thrombose sinusale, œdème ... systémique, mais également une aspiration trachéo-bronchique et.

15 août 2012 . trachéo-bronchique et des poumons (Figure 1). Les principaux . associé à un rétrécissement du conduit pharyngo-laryngé (augmentation de la résistance des VAS . obstructive ou encore la mort subite du nouveau-né. . On sait depuis les expériences de lésion cérébrale réalisées chez le lapin par Lorry.

18 juin 2012 . Au cours d'un cancer bronchique, vous suspectez une métastase cérébrale .. Des lésions herpétiques chroniques et une homosexualité à partenaires multiples font rechercher une infection par HIV ... B - Il peut s'agir d'une dyspnée laryngée . B - Une mort subite .. E - Endoscopie trachéo-bronchique

La crise d'asthme est réalisée par l'oblitération brutale des bronches et bronchioles .. des céphalées, des douleurs laryngées peuvent avoir précédé l'installation ... mort d'origine

16 sept. 2014 . Traitement Sans traitement les lésions peuvent persister plusieurs mois. .. Aspergillose • Corps étranger nasal, trachéal, bronchique • Tumeurs des cavités nasales . oedème laryngé suite à une intubation traumatique), un phénomène .. Présentation clinique Les cas de mort subite sont fréquents.

Les lésions histologiques provoquées par le Bacille tuberculosis lors de la primo-infection sont .. l'opacification de l'arbre trachéo-bronchique et montre un aspect d'arbre mort. .. Chatouillement laryngé. .. parfois suivie d'une mort subite.

sériques de potassium qui ont entraîné des arythmies cardiaques et la mort chez des . CYP2E1 (20 % pour l'halothane comparativement à 0,2 % pour l'isoflurane), les lésions ... stimuler de façon excessive la salivation ou les sécrétions trachéo-bronchiques, bien que l'odeur . Les réflexes pharyngé et laryngé sont.

De La Mort Subite Dans Les Lésions Laryngées Et Trachéo-Bronchiques Par Le Dr Pierre. Chapitre.com - Impression à la demande De La Mort Subite Dans.

17 nov. 2009 . l'espace pharyngo-laryngo-trachéal avec l'équipe chirurgicale. Ailleurs encore .. d'incoordination laryngée, ni de curarisation résiduelle. . expliquer certains cas de mort subite dans les premiers jours . et/ou du pharynx, les lésions exophytiques qui masquent ... corps étrangers intra-bronchiques. Il est.

nerveuses trachéales et laryngées (i.e. SARs trachéo-bronchiques, RARs trachéo- .. al., 2002) mais semble également impliqué comme agent causal de la mort subite du ... expérimentation par vérification autopsique des lésions macro et.

stration, pertes de caillots de sang, mort subite. À l'au- topsie, les lésions sont celles d'une septicémie accompa- gnée de trois lésions ... voie bronchique des bacilles. Les régions atteintes en . laryngée, tuberculose rénale, tuberculose génitale, tubercu- lose des .. avec intubation ou trachéotomie, drogues décontractu-.

56	74	84	94	104	114	124	134	144	154	164	174	184	194	204	214	224	234	244	254	264	274	284	294	304	314	324	334	344	354	364	374	384	394	404	414	424	434	444	454	464	474	484	494	504	514	524	534	544	554	564	574	584	594	604	614	624	634	644	654	664	674	684	694	704	714	724	734	744	754	764	774	784	794	804	814	824	834	844	854	864	874	884	894	904	914	924	934	944	954	964	974	984	994
56	74	84	94	104	114	124	134	144	154	164	174	184	194	204	214	224	234	244	254	264	274	284	294	304	314	324	334	344	354	364	374	384	394	404	414	424	434	444	454	464	474	484	494	504	514	524	534	544	554	564	574	584	594	604	614	624	634	644	654	664	674	684	694	704	714	724	734	744	754	764	774	784	794	804	814	824	834	844	854	864	874	884	894	904	914	924	934	944	954	964	974	984	994
56	74	84	94	104	114	124	134	144	154	164	174	184	194	204	214	224	234	244	254	264	274	284	294	304	314	324	334	344	354	364	374	384	394	404	414	424	434	444	454	464	474	484	494	504	514	524	534	544	554	564	574	584	594	604	614	624	634	644	654	664	674	684	694	704	714	724	734	744	754	764	774	784	794	804	814	824	834	844	854	864	874	884	894	904	914	924	934	944	954	964	974	984	994
56	74	84	94	104	114	124	134	144	154	164	174	184	194	204	214	224	234	244	254	264	274	284	294	304	314	324	334	344	354	364	374	384	394	404	414	424	434	444	454	464	474	484	494	504	514	524	534	544	554	564	574	584	594	604	614	624	634	644	654	664	674	684	694	704	714	724	734	744	754	764	774	784	794	804	814	824	834	844	854	864	874	884	894	904	914	924	934	944	954	964	974	984	994
56	74	84	94	104	114	124	134	144	154	164	174	184	194	204	214	224	234	244	254	264	274	284	294	304	314	324	334	344	354	364	374	384	394	404	414	424	434	444	454	464	474	484	494	504	514	524	534	544	554	564	574	584	594	604	614	624	634	644	654	664	674	684	694	704	714	724	734	744	754	764	774	784	794	804	814	824	834	844	854	864	874	884	894	904	914	924	934	944	954	964	974	984	994
56	74	84	94	104	114	124	134	144	154	164	174	184	194	204	214	224	234	244	254	264	274	284	294	304	314	324	334	344	354	364	374	384	394	404	414	424	434	444	454	464	474	484	494	504	514	524	534	544	554	564	574	584	594	604	614	624	634	644	654	664	674	684	694	704	714	724	734	744	754	764	774	784	794	804	814	824	834	844	854	864	874	884	894	904	914	924	934	944	954	964	974	984	994
56	74	84	94	104	114	124	134	144	154	164	174	184	194	204	214	224	234	244	254	264	274	284	294	304	314	324	334	344	354	364	374	384	394	404	414	424	434	444	454	464	474	484	494	504	514	524	534	544	554	564	574	584	594	604	614	624	634	644	654	664	674	684	694	704	714	724	734	744	754	764	774	784	794	804	814	824	834	844	854	864	874	884	894	904	914	924	934	944	954	964	974	984	994
56	74	84	94	104	114	124	134	144	154	164	174	184	194	204	214	224	234	244	254	264	274	284	294	304	314	324	334	344	354	364	374	384	394	404	414	424	434	444	454	464	474	484	494	504	514	524	534	544	554	564	574	584	594	604	614	624	634	644	654	664	674	684	694	704	714	724	734	744	754	764	774	784	794	804	814	824	834	844	854	864	874	884	894	904	914	924	934	944	954	964	974	984	994
56	74	84	94	104	114	124	134	144	154	164	174	184	194	204	214	224	234	244	254	264	274	284	294	304	314	324	334	344	354	364	374	384	394	404	414	424	434	444	454	464	474	484	494	504	514	524	534	544	554	564	574	584	594	604	614	624	634	644	654	664	674	684	694	704	714	724	734	744	754	764	774	784	794	804	814	824	834	844	854	864	874	884	894	904	914	924	934	944	954	964	974	984	994
56	74	84	94	104	114	124	134	144	154	164	174	184	194	204	214	224	234	244	254	264	274	284	294	304	314	324	334	344	354	364	374	384	394	404	414	424	434	444	454	464	474	484	494	504	514	524	534	544	554	564	574	584	594	604	614	624	634	644	654	664	674	684	694	704	714	724	734	744	754	764	774	784	794	804	814	824	834	844	854	864	874	884	894	904	914	924	934	944	954	964	974	984	994
56	74	84	94	104	114	124	134	144	154	164	174	184	194	204	214	224	234	244	254	264	274	284	294	304	314	324	334	344	354	364	374	384	394	404	414	424	434	444	454	464	474	484	494	504	514	524	534	544	554	564	574	584	594	604	614	624	634	644	654	664	674	684	694	704	714	724	734	744	754	764	774	784	794	804	814	824	834	844	854	864	874	884	894	904	914	924	934	944	954	964	974	984	994
56	74	84	94	104	114	124	134	144	154	164	174	184	194	204	214	224	234	244	254	264	274	284	294	304	314	324	334	344	354	364	374	384	394	404	414	424	434	444	454	464	474	484	494	504	514	524	534	544	554	564	574	584	594	604	614	624	634	644	654	664	674	684	694	704	714	724	734	744	754	764	774	784	794	804	814	824	834	844	854	864	874	884	894	904	914	924	934	944	954	964	974	984	994
56	74	84	94	104	114	124	134	144	154	164	174	184	194	204	214	224	234	244	254	264	274	284	294	304	314	324	334	344	354	364	374	384	394	404	414	424	434	444	454	464	474	484	494	504	514	524	534	544	554	564	574	584	594	604	614	624	634	644	654	664	674	684	694	704	714	724	734	744	754	764	774	784	794	804	814	824	834	844	854	864	874	884	894	904	914	924	934	944	954	964	974	984	994
56	74	84	94	104	114	124	134	144	154	164	174	184	194	204	214	224	234	244	254	264	274	284	294	304	314	324	334	344	354	364	374	384	394	404	414	424	434	444	454	464	474	484	494	504	514	524	534	544	554	564	574	584	594	604	614	624	634	644	654	664	674	684	694	704	714	724	734	744	754	764	774	784	794	804	814	824	834	844	854	864	874	884	894	904	914	924	934	944	954	964	974	984	994
56	74	84	94	104	114	124	134	144	154	164	174	184	194	204	214	224	234	244	254	264	274	284	294	304	314	324	334	344	354	364	374	384	394	404	414	424	434	444	454	464	474	484	494	504	514	524	534	544	554	564	574	584	594	604	614	624	634	644	654	664	674	684	694	704	714	724	734	744	754	764	774	784	794	804	814	824	834	844	854	864	874	884	894	904	914	924	934	944	954	964	974	984	994
56	74	84	94	104	114	124	134	144	154	164	174	184	194	204	214	224	234	244	254	264	274	284	294	304	314	324	334	344	354	364	374	384	394	404	414	424	434	444	454	464	474	484	494	504	514	524	534	544	554	564	574	584	594	604	614	624	634	644	654	664	674	684	694	704	714	724	734	744	754	764	774	784	794	804	814	824	834	844	854	864	874	884	894	904	914	924	934	944	954	964	974	984	994
56	74	84	94	104	114	124	134	144	154	164	174	184	194	204	214	224	234	244	254	264	274	284	294	304	314	324	334	344	354	364	374	384	394	404	414	424	434	444	454	464	474	484	494																																																		